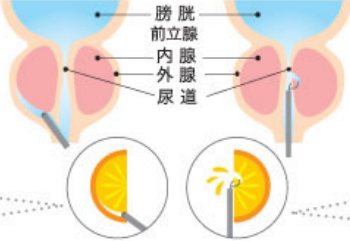


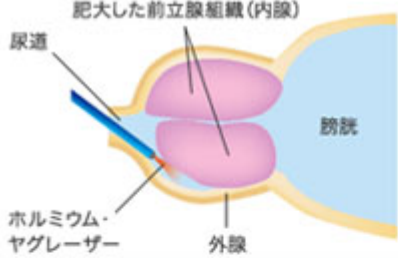


# 1. HoLEP

## HoLEP と TUR-P の比較

HoLEP		TUR-P
<p>内視鏡を尿道から通し、レーザーファイバーを内腺と外腺の境目にあてる。先端から出るレーザー光で、内腺をくり抜く。</p> <p><b>ミカンに例えると…</b></p> <p>内腺を実、外腺を皮に例えると、皮から実を剥がすように切除する。実（内腺）から果汁（血液）があまり出ない。</p>	 <p>膀胱 前立腺 内腺 外腺 尿道</p>	<p>内視鏡を尿道から通して、電気メスで尿道側から前立腺の組織を少しずつ切り取る。</p> <p><b>ミカンに例えると…</b></p> <p>実（内腺）の部分を直接切除するため果汁（血液）が多く出る。</p>
 <ul style="list-style-type: none"> <li>●安全性の高い手術</li> <li>●出血が少なく切除痕の回復も早く、結果的に入院期間も短縮</li> <li>●痛みが少ない手術</li> <li>●再発の可能性がきわめて低い</li> <li>●前立腺サイズ 200 g まで対応可能</li> <li>●輸血準備不要</li> </ul>	<p>◀ メリット ▶</p>	 <ul style="list-style-type: none"> <li>●すぐに効果が実感できる</li> <li>●再発が少ないが HoLEP と比べると再発リスクがある。</li> <li>●前立腺サイズ 80 g まで対応可能</li> <li>●輸血準備が必要な場合がある</li> </ul>
約 5～7 日間	◀ 入院 ▶	約 7～10 日間
詳細はお問い合わせください	◀ 費用 ▶ <small>健康保険が適用になります</small>	詳細はお問い合わせください

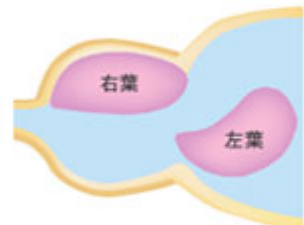
※手術の詳細につきましては、泌尿器外来におたずねください。



肥大した前立腺組織(内腺)  
尿道  
膀胱  
ホルミウム・ヤグレーザー  
外腺

**① 肥大した前立腺の内腺と外腺の境目にホルミウム・ヤグレーザーを照射し、内腺のみをくりぬくように核出します。**

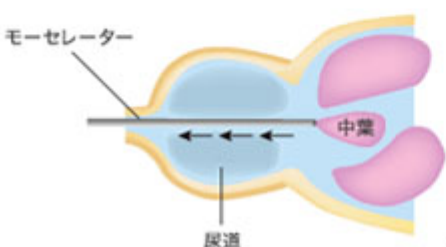
(C)2011 Boston Scientific Corporation. All rights reserved.



右葉  
左葉

**② 核出した内腺を、膀胱内に移動させます。**

(C)2011 Boston Scientific Corporation. All rights reserved.



モーセレーター  
尿道  
中葉

**③ 前立腺組織をすべて膀胱内に移動させた後、モーセレーターという機器を用いて、前立腺組織を細かく切断しながら、吸引し、体外に排出します。**

(C)2011 Boston Scientific Corporation. All rights reserved.